ASSOCIAÇÃO EVANGÉLICA BENEFICENTE ESPÍRITO-SANTENSE – AEBES
HOSPITAL ESTADUAL DR. JAYME SANTOS NEVES
CONCURSO PARA SELEÇÃO DE CANDIDATOS A VAGAS REMANESCENTES DE R3 DO PROGRAMA DE RESIDÊNCIA MÉDICA EM CIRURGIA GERAL

PROVA PRÁTICA
(MATERIAL DE SUPORTE: APRESENTAÇÃO DE IMAGENS E VÍDEOS POR POWERPOINT)

QUESTÃO 1 - Paciente 38 anos, branca, feminina, com dor tipo cólica em hipocôndrio esquerdo e laboratório com hemograma normal e icterícia obstrutiva (Bilirrubina Total 8 as custas de direta 6).

Solicitada CRNM *(IMAGENS 1 e 2)*

a) Qual o diagnóstico?

R.: COLEDOCOLITÍASE EM PACIENTE COM *"SITUS INVERSUS TOTALIS".*

b) Qual o tratamento proposto?

R.: COLANGIOPANCREATOGRAFIA RETRÓGRADA ENDOSCÓPICA (CPRE) COM COLEDOCOLITOTOMIA E PAPILOTOMIA SEGUIDA DE COLECISTECTOMIA VIDEOLAPAROSCÓPICA OU CONVENCIONAL.

QUESTÃO 2 - Prescreva POI videocolecistectomia por colecistite aguda Tokyo II.

R.: ÊNFASE A ANTIBIOTICOTERAPIA POR 5 A 7 DIAS.

QUESTÃO 3 - Descreva procedimento cirúrgico apendicectomia VL por apendicite aguda fase 4A de Gomez.

R.: ÊNFASE EM DRENAGEM DO ABCESSO CAVITÁRIO BLOQUEADO.

QUESTÃO 4 - Paciente 64 anos, pardo, masculino, usuário de Marevan sem controle, com dor abdominal, distensão gasosa e anemia (HB 9,0 => 5,0) em 24hs e inr 4,0. TC abdome *(VÍDEO 1).*

a) Qual a melhor conduta? Explique.

R.: TRATAMENTO CLÍNICO CONSERVADOR: SUSPENDER ANTICOAGULANTE; USO REGULAR DE ÁCIDO TRANEXÂMICO; TRANSFUSÃO DE CONCENTRADO DE HEMÁCIAS E PLASMA FRESCO; CURVA HEMATIMÉTRICA (SEGUIMENTO LABORATORIAL) A CADA 12HORAS; ACOMPANHAMENTO EM UNIDADE DE TERAPIA INTENSIVA.

QUESTÃO 5 - Paciente 58 anos, branco, masculino, portador de hernia incisional encarcerada com dor intensa há 6hs com este achado operatório, sem perda do contingente musculo-aponeurótico: *(IMAGEM 3)*

Conduta cirúrgica e técnicas. Explique

R.: ENTERECTOMIA COM ENTEROANASTOMOSE (T-T OU L-L); HERNIORRAFIA COM SÍNTESE DO ANEL HERNIÁRIO SEM USO DE TELA DE POLIPROPILENO (CIRURGIA CONTAMINADA/INFECTADA); ANTIBIOTICOTERAPIA POR 5 A 7 DIAS.

As questões 6, 7 e 8 se referem a esse caso clínico:

Paciente 58 anos, branco, masculino, encaminhado de UPA por dor abdominal de início há 4 dias em epigástrio e hipocôndrio direito, que se estendeu para a fossa ilíaca direita, de caráter progressivo, com febre e calafrios. O exame físico apresentava dor e defesa mais acentuados em fossa ilíaca direita. Laboratório de admissão apresentando-se com 22000 leucócitos e 9% de bastões.

Realizado TC abdome *(VÍDEO 2)* que evidencia imagem tubuliforme em topografia retrocecal com cerca de 1,7 cm de espessura, em fossa ilíaca direita, com líquido com debris ao longo da goteira paracólica direita e fígado com densidade heterogênea as custas de formações hipodensas, multiloculada com realce periférico comprometendo os segmentos II, III e IVb medindo 14,2 x 9,7 x 9,8 cm. Vesícula biliar sem alterações ao método

QUESTÃO 6 - Qual(ais) o(s) provável(is) diagnóstico(s)?

R.: APENDICITE AGUDA FASE II/III; ABSCESSOS HEPÁTICOS EM SEGUIMENTOS II/III/IV b

QUESTÃO 7 - Qual o tratamento proposto?

R.: APENDICECTOMIA COM LAVAGEM DA CAVIDADE PERITONEAL; DRENAGEM CIRÚRGICA COM LAVAGEM DOS ABSCESSOS HEPÁTICOS; COLECISTECTOMIA. OBS.: COLETA DE MATERIAL DIFERENCIADO (CAVIDADE PERITONEAL E ABSCESSOS HEPÁTICOS) PARA CULTURA E ANTIBIOGRAMA.

QUESTÃO 8 - Com qual periodicidade devem ser realizados exames de imagem para o seguimento do caso (ou não necessita)?

R.: TC DO ABDOME SUPERIOR SEMANAL ATÉ ALTA HOSPITALAR; TC DO ABDOME SUPERIOR MENSAL ATÉ RESOLUÇÃO DAS LOJAS ABSCEDADAS.

As questões 9 e 10 referem-se ao caso clínico abaixo:

Paciente masculino, pardo, 36 anos com dor abdominal difusa, mais intensa em fossa ilíaca esquerda, com defesa e laboratório com 17000 leucocitos e 9% bastões, submetido a TC de abdome *(VÍDEO 3)*. Laudo com líquido com densidade heterogênea e debris entre alças e segmento de sigmoide com espessamento parietal e divertículos identificados, com densificação de mesocolo.

QUESTÃO 9 - Qual o diagnóstico?

R.: DIVERTICULITE AGUDA HINCHEY III.

QUESTÃO 10 - Qual opção terapêutica? Explique.

R.: RETOSIGMOIDECTOMIA OU SIGMOIDECTOMIA À HARTMANN COM LAVAGEM CAVITÁRIA PELA PRESENÇA DE PERITONITE GENERALIZADA PURULENTA.

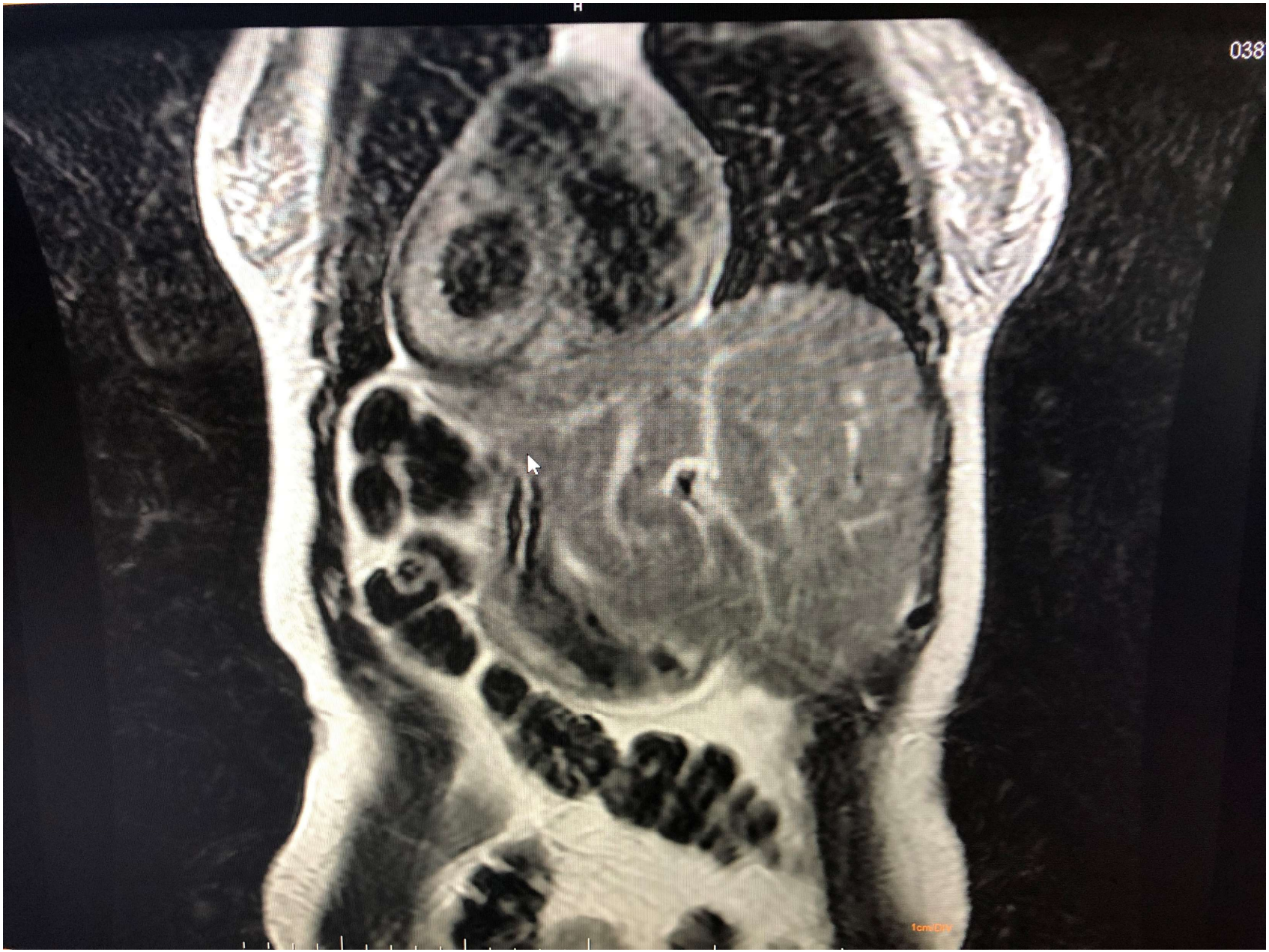

QUESTÃO 1

IMAGEM 1

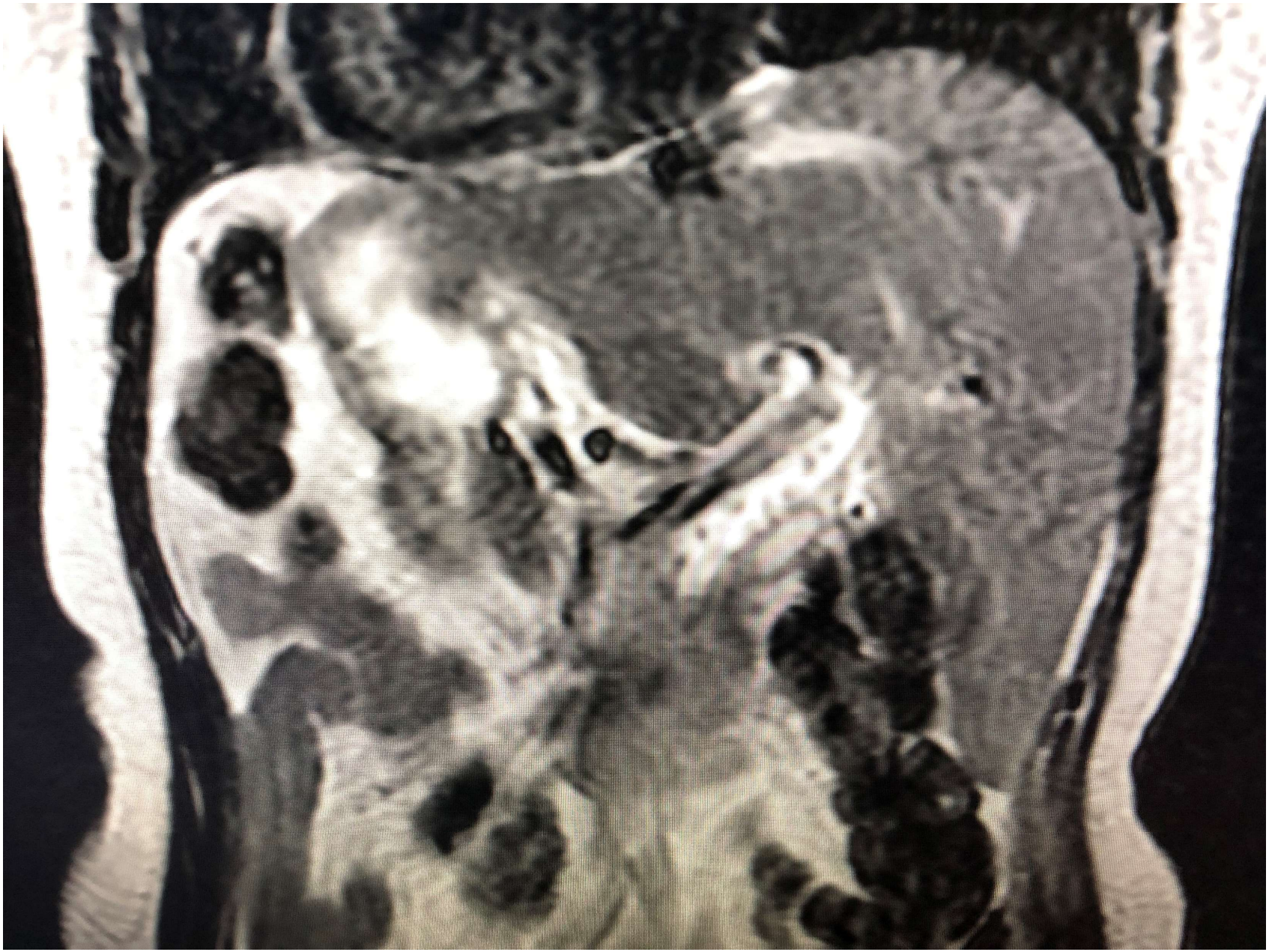

QUESTÃO 1

IMAGEM 2

QUESTÃO 1

IMAGENS 1 E 2

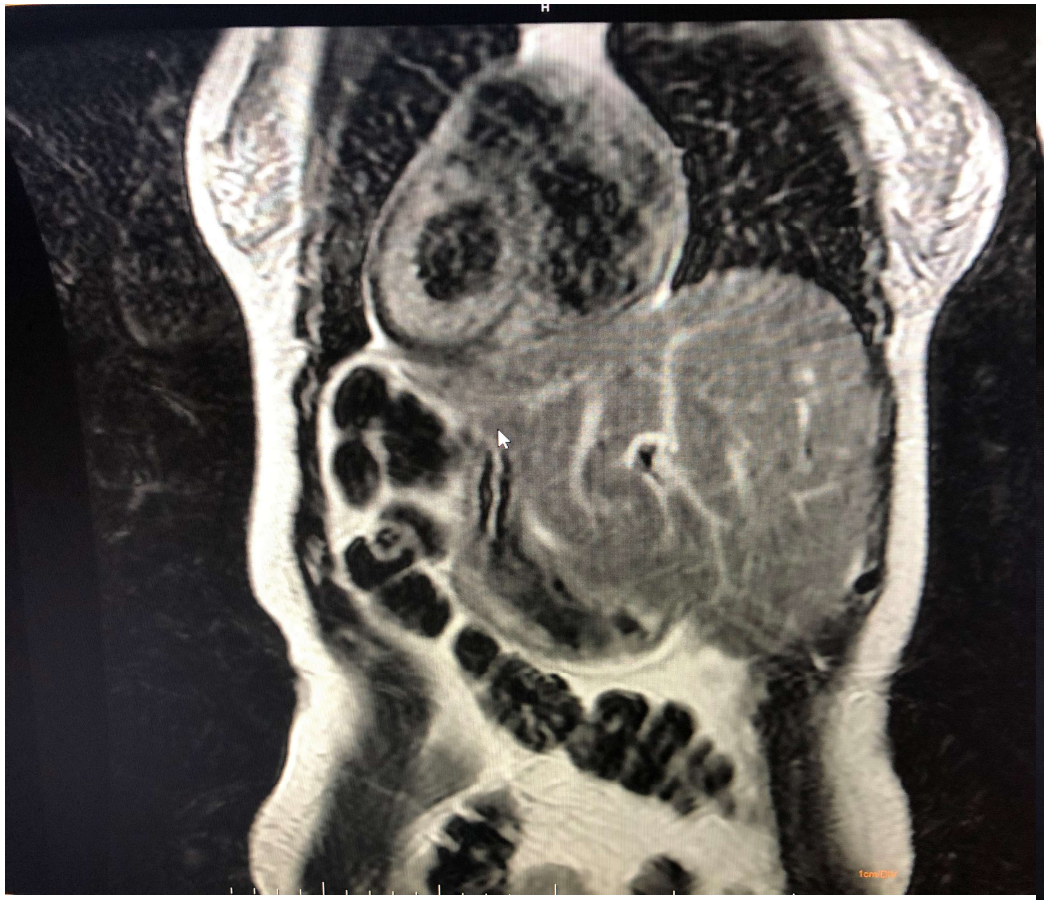

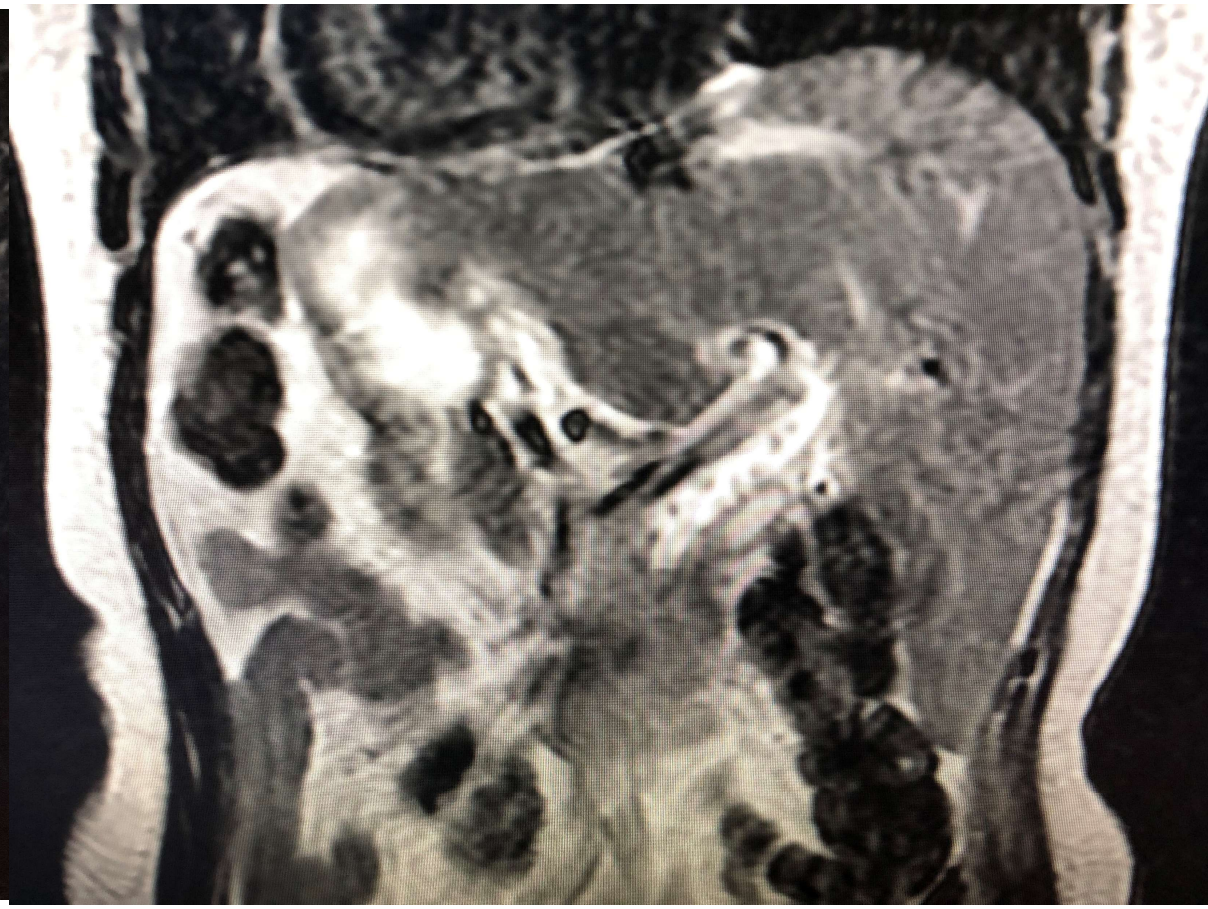

QUESTÃO 4

VIDEO 1

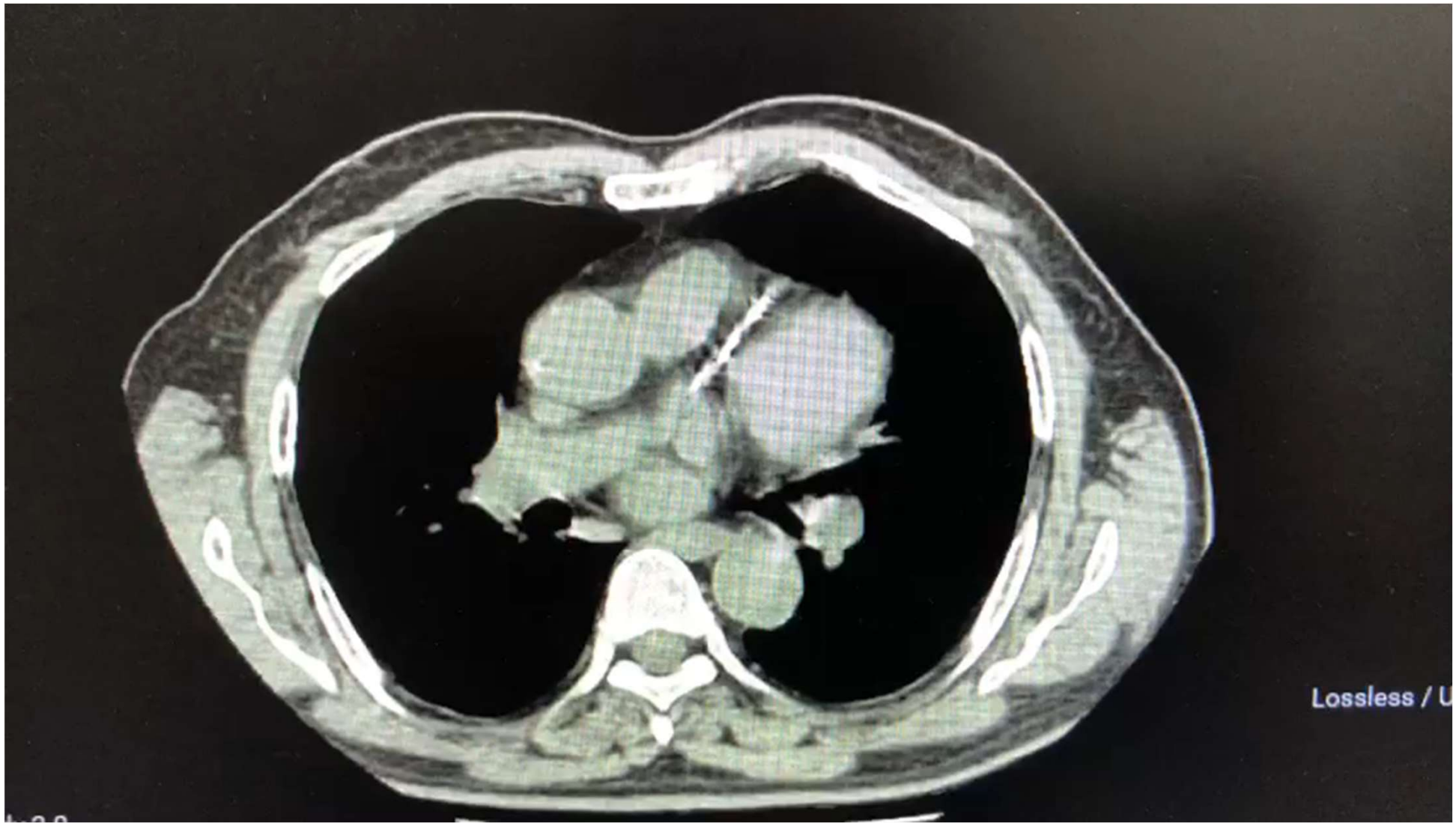

QUESTÃO 5

IMAGEM 3

QUESTÕES 6,7,8

VÍDEO 2

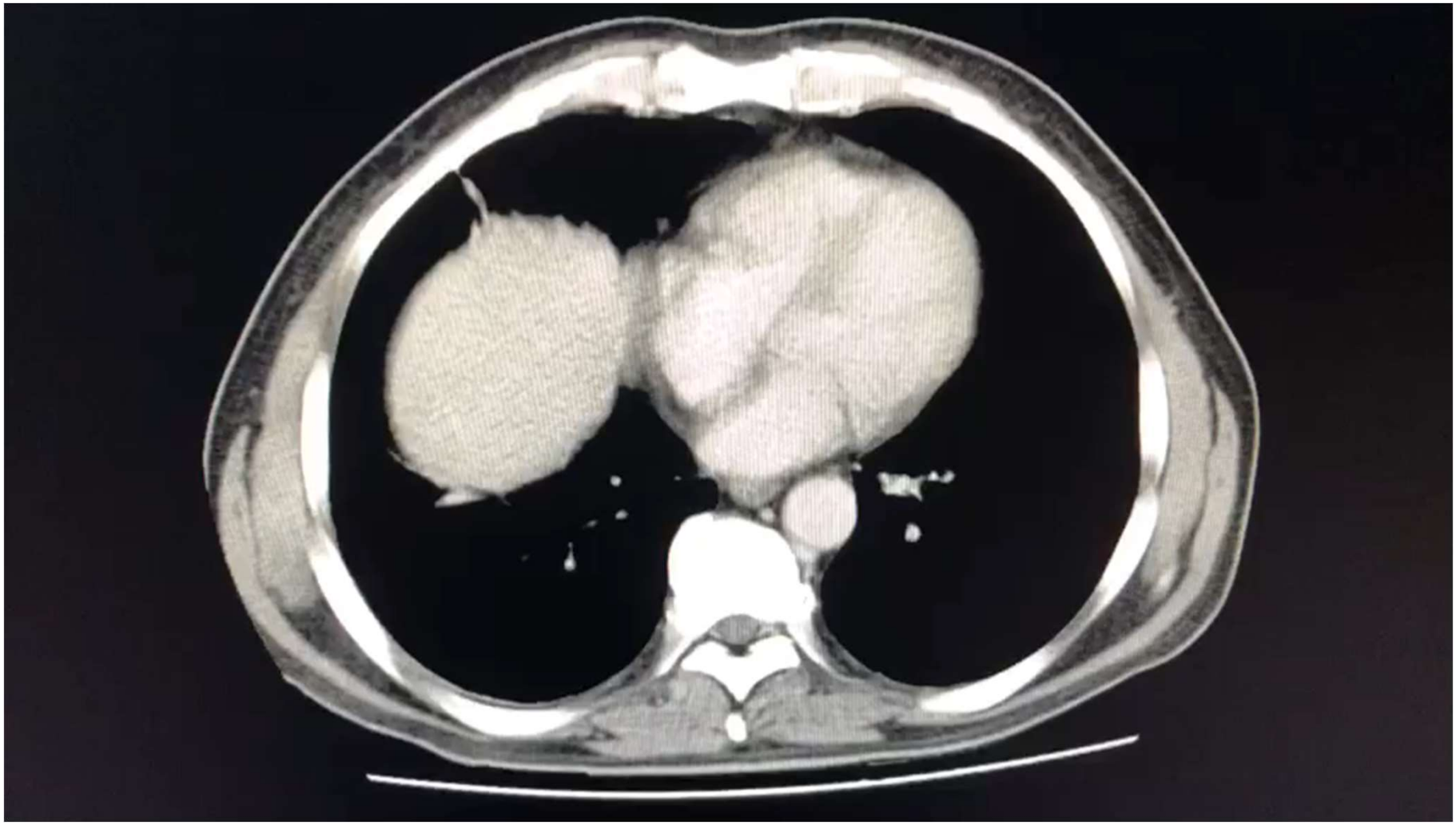

QUESTÕES 9,10
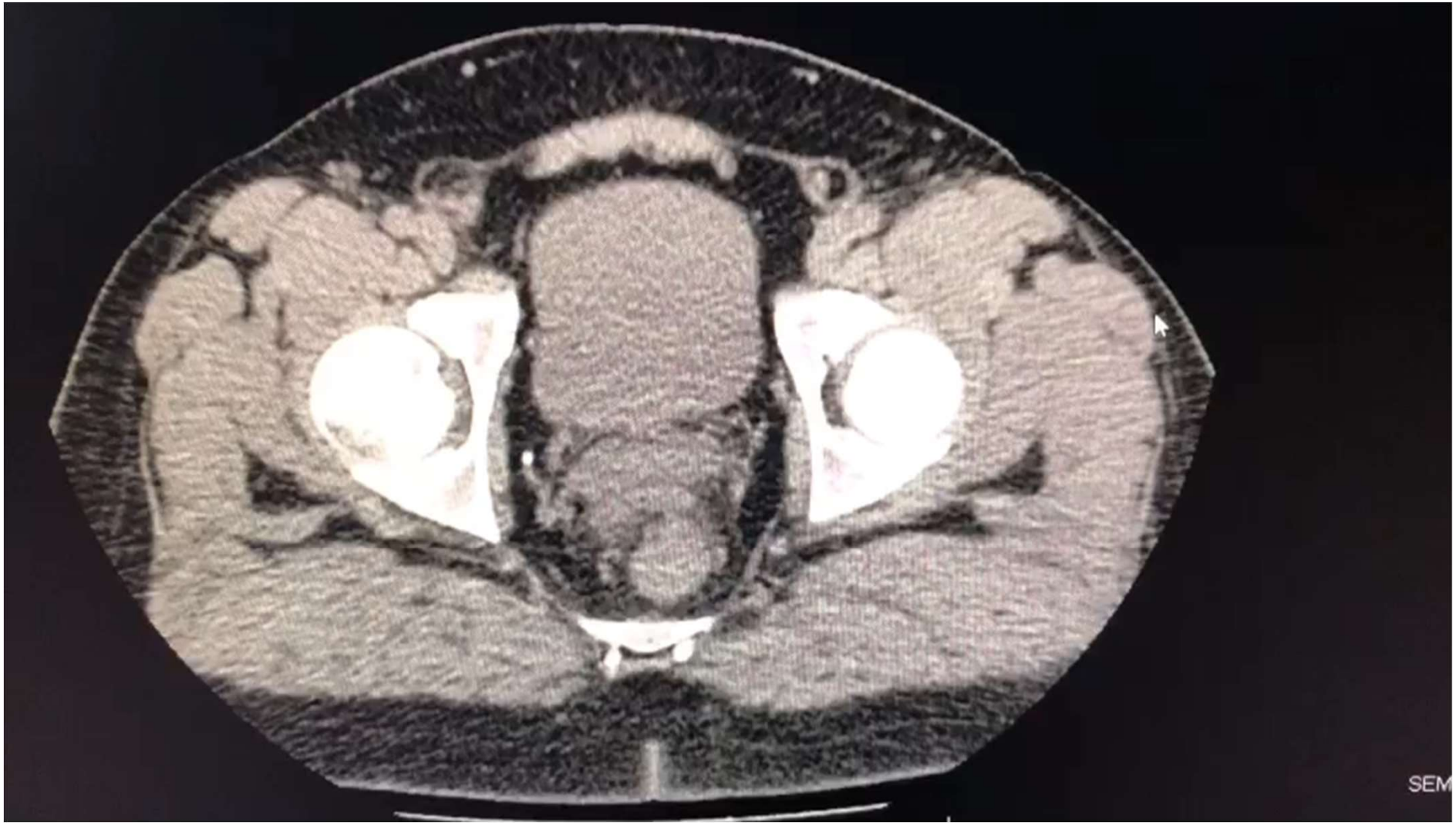
VÍDEO 3